

Claviculafracturen bij wielrenners

G.D.J. van Olden¹

Samenvatting

Een typisch letsel voor een wielrenner is een claviculafractuur. De keuze voor de behandeling is meestal conservatief (secundaire botgenezing met brugcallus). Bij de keuze voor een operatie (primaire botgenezing zonder brugcallus) wordt rekening gehouden met het wedstrijdprogramma van de professionele wielrenner. Uit onze

ervaring is een anterieure hoekstabiele plaat de meest solide en betrouwbare fixatie gebleken. Begeleiding door een fysiotherapeut is essentieel: houdings- en trainingstherapie. Na operatieve behandeling kan een wielrenner na een week weer buiten fietsen. Na conservatieve behandeling na drie weken.

Inleiding

Volgens het Letsel Informatie Systeem worden jaarlijks 1900 sporters behandeld voor een wielersletsel.¹ Dit is echter waarschijnlijk een onderregistratie. Aanvullend vragenlijstonderzoek onder de SEH-bezoekers in de periode 2003-2007 wijst uit dat 9% van alle fietsers op de SEH-afdeling, ongeveer 5600, op een racefiets fietste en dus mogelijk aan het wielrennen was.¹ Van de wielrenners die op de SEH terechtkomen, wordt 19% acuut opgenomen. De meest voorkomende blessures zijn blessures aan de armen (50%), daarbij gaat het vaak om fracturen van de clavicula of de schouder (15%).¹ Tijdens wielervedstrijden is het aantal contacten met de medische zorg zeer hoog.² Naast arm-blessures is er een hoge incidentie van heupfracturen. Oorzaken van de blessures zijn meer prestatiedrang bij wielertoeristen, lichtere carbonfietsen en hard opgepompte fietsbanden. Omdat de schoenen vastzitten aan de pedalen en er geen tijd meer is om ze tijdens een val los te maken, vallen wielrenners op de schouder of op de uitgestrekte arm (fig. 1 en 2), een van de belangrijkste oorzaken van een sleutelbeenbreuk. Ook is vastgesteld dat weersomstandigheden, zoals temperatuur en de dikte van het wolkendek, van invloed zijn op het aantal blessures.²

Al meer dan 25 jaar komen beroepswielrenners naar ons ziekenhuis na een claviculafractuur. Het ziekenhuis is nauw betrokken geweest bij de medische verzorging van de Rabobank wielerploeg (thans BlancoProCyclingteam).

Conservatief versus operatief

Het sleutelbeen met aanhechtende spieren beschermt neurovasculaire structuren en verbindt de schouder aan het axiale skelet. De meeste fracturen vinden bij actieve jongvolwassenen plaats in

het middelste derde deel. Door toename van sportactiviteiten, waaronder wielrennen, zien we meer claviculafracturen. De meeste claviculafracturen worden in Nederland conservatief behandeld. Bij 75% van de conservatief behandelde patiënten geneest de fractuur zonder restverschijnselen.³ Bij 3% consolideert de fractuur na conservatieve behandeling echter niet (fig. 3). Uiteraard zijn er soms cosmetische bezwaren na conservatieve behandeling (malunion, fig. 4). Andere complicaties van deze behandeling zijn het *thoracic outlet syndrome*, verminderde functionaliteit (DASH en Constant Shoulder Score) en exostose. Een jaar na het trauma kan overwogen worden deze exostose operatief te verwijderen (fig. 5). Ook

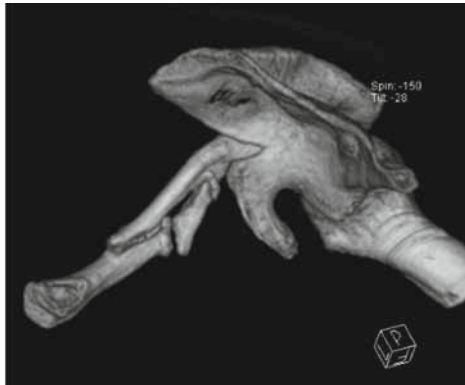

Figuur 1. Twee wielrenners breken hun sleutelbeen.

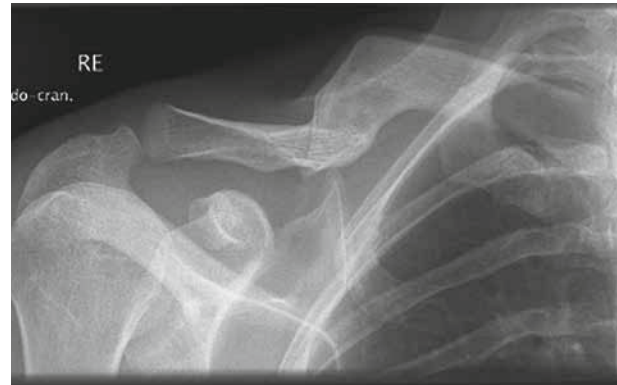

Figuur 2. Typisch ongevaltrauma bij wielrenners.

¹ traumachirurg, Meander Medisch Centrum, Amersfoort, en ploegarts wielerploeg



Figuur 3. Pseudarthrose van de clavicula.



Figuur 4. Malunion van de clavicula.

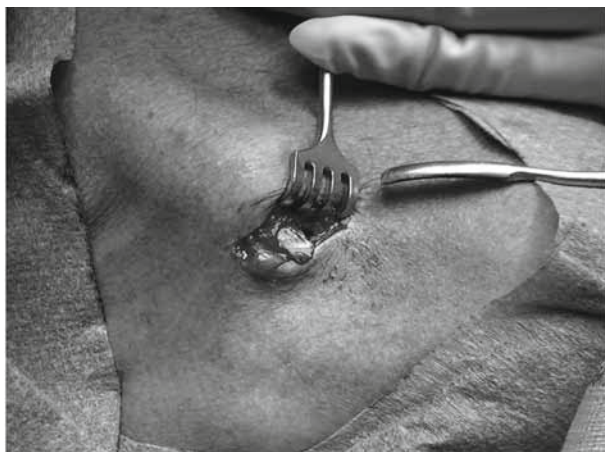wordt een slechtere schouderfunctie beschreven na conservatieve behandeling ten gevolge van de verkorting van 1 tot 2 cm.^{4,5} Maar de voordelen zijn uiteraard het voorkomen van kosten en risico's van een operatieve ingreep.

Klassieke *operatie-indicaties* waren neurovasculair letsel, gecompliceerde fractuur (bedreigde huid), een *floating shoulder* en pseudarthrose. Tegenwoordig staan we meer open voor de patiënt: beroep, hobby en leeftijd. Ook zijn er nieuwe implantaten, zoals hoekstabiele en voorgevormde platen (fig. 11). Recente studies suggereren een betere functionele uitkomst na operatie.⁶ Echter, de evidence voor operatieve behandeling van de midschacht claviculafractuur is beperkt en er bestaat ook nog geen consensus.

In onze eigen registratie werden de volgende complicaties geregistreerd: *implant failure* (4%) (fig. 12), wondinfecties (2%) (fig. 13), pseudarthrose (3%), last van het osteosynthesemateriaal (25%) en hyposensibiliteit rondom het litteken (5%).

Secundaire en primaire botgenezing

In de keuze voor de behandeling zal in de praktijk de mening van de patiënt worden meegenomen. Het betreft een keuze tussen primaire botgenezing met behulp van een plaat, of conservatieve behandeling met secundaire botgenezing. Belangrijk is om de

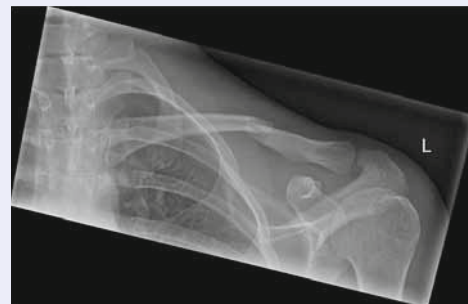

Figuur 5. Exostose wordt operatief verwijderd.

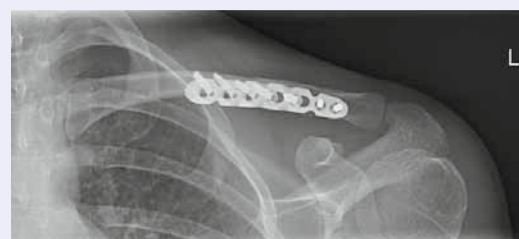patiënt op de hoogte te stellen van deze keuze. Bij secundaire botgenezing ontstaat brugcallus (fig. 14). Bij de conservatieve behandeling met een mitella gedurende een week en daarna fysiotherapie (rhomboïdeus-training) is goede voorlichting essentieel.

Casus 1

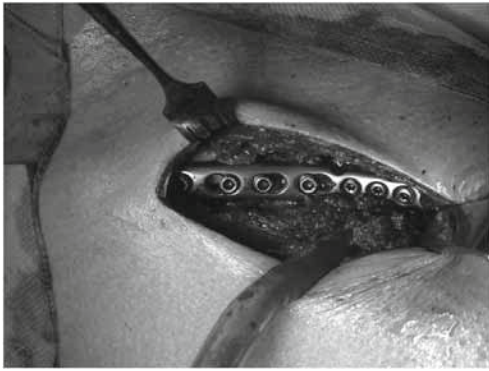Op maandag 2 juli 2012 viel Annemiek van Vleuten, 30 jaar oud, tijdens de Giro d'Italia. Met een pijnlijk sleutelbeen heeft ze nog drie wedstrijddagen gefietst en is uiteindelijk afgestapt. Vrijdag 6 juli wordt in ons ziekenhuis een foto gemaakt. Ze heeft een enkelvoudige midschacht claviculafractuur met minimale verplaatsing (fig. 6). Ze is geselecteerd voor de Olympische Spelen; die wedstrijd is over drie weken. Ze wordt dezelfde dag geopereerd. Er wordt een anterieure hoekstabiele claviculaplaat geplaatst (fig. 7). Drie weken later rijdt ze mee in de olympische wedstrijd.



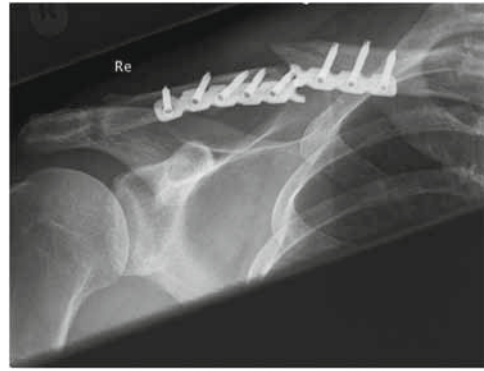
Figuur 6. Enkelvoudige midschacht claviculafractuur zonder dislocatie.



Figuur 7. Fixatie met anterieure hoekstabiele claviculaplaat (Synthes).



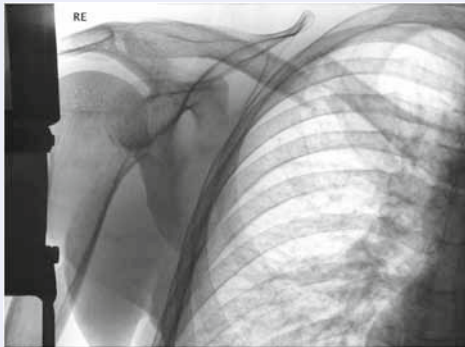
Figuur 8. Fixatie met anterieure hoekstabiele plaat (Synthes).



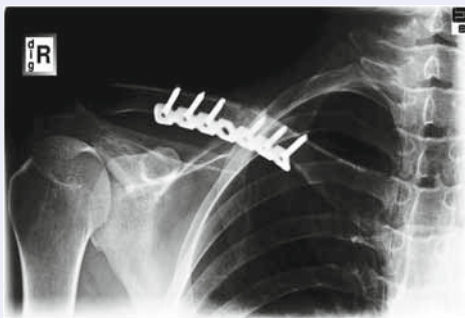Figuur 9. Plaatbreuk na osteosynthese clavacula.

Casus 2

Op zaterdag 20 augustus 2005 brak Erik Dekker, toen 35 jaar oud, tijdens Tour de Rijke in Spijkenisse zijn rechtersleutelbeen (fig. 10). Hij was profwielrenner bij de Rabobank wielervoetbalploeg, met al vele zeges op zijn naam. Hij wordt direct naar het Meander Medisch Centrum in Amersfoort gebracht. Diezelfde dag wordt hij geopereerd. Er wordt een 7-gats-LC-reconstructieplaat gebruikt, met drie hoekstabiele schroeven aan weerszijden van de fractuur (fig. 11). Na twee weken op de rollerbank gaat hij weer trainen op de weg.



Figuur 10. Midschacht gedisloceerde clavicularfractuur.



Figuur 11. Open reductie en interne fixatie met hoekstabiele reconstructieplaat.

Houdingsadviezen (zie Nabehandeling) worden op de spoedeisende hulp en polikliniek gegeven. De clavícula reponeert over de thoraxwand heen, met een standsverbetering tot gevolg. Na drie weken kan met fietsen worden begonnen.

Vroege rigide fixatie met plaat en schroeven stopt de fase van secundaire botgenezing. Er vindt minimale externe callusvorming plaats en er is voornamelijk sprake van endostale callusvorming. Het bot is pas sterk als de remodelering van de Haversse kanalen is voltooid (fig. 11). De positie van de plaat is optioneel: anterieur of superieur. Anterieur is biomechanisch de beste plaats⁷ met de kleinste kans op iatrogene schade aan vaten en zenuwen.⁸ De incisie is ter hoogte van de fractuur in de huidlijnen van de musculus platysma met sparen van de supraclaviculaire huidzenuwen. Na repositie wordt de fractuur gefixeerd met plaat en schroeven. Keuzes in osteosynthesemateriaal zijn: conventionele kleine AO, kleine LCP, reconstructieplaat, voorgebogen platen. Onze voorkeur ligt bij een voorgevormde hoekstabiele plaat.

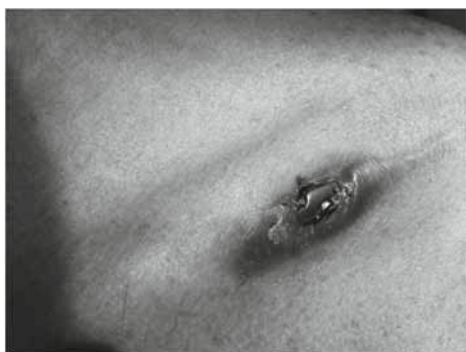Bij conventionele platen worden ten minste drie 3,5 mm schroeven aan weerszijde van de fractuur geplaatst. Bij voorgevormde platen met lateraal 2,7 mm hoekstabiele schroeven adviseer ik ten minste vier schroeven aan weerszijde van de fractuur te plaatsen voor optimale fixatie. Alle schroeven moeten bicorticaal zitten. Wordt de plaat aan de anterieure zijde geplaatst, dan moet de plaat mediaal niet boven het bot uitsteken! Aan de laterale kant kan de plaat tot aan het AC-gewricht worden geplaatst. Peroperatief kan de positie van de plaat en schroeven met behulp van een röntgenopname worden gecontroleerd. Als de plaat aan de superieure zijde wordt geplaatst, moet zorgvuldig worden gelet op de neurovasculaire structuren die onder het sleutelbeen lopen. Intramedullaire osteosynthese is ook een mogelijkheid. Er is in de literatuur geen verschil in functionele uitkomsten tussen plaat en pen,⁹ maar uit eigen ervaring is de intramedullaire fixatie voor professionele wielrenners niet rigide genoeg en is het risico op complicaties groter.

Nabehandeling

De nabehandeling bestaat in de eerste week vooral uit uitleg over de anatomie, het herstelproces en de houdingstherapie. Gezien de protractiestand van de scapula en kyfotische houding, dreigt een versterking hiervan na een claviculafractuur in pijnontwijkend gedrag. Hiermee is er tevens een grotere kans op een verkorting van de clavicula na consolidatie. De adviezen bestaan dan ook uit het aanleren van de retractiestand en mediorotatie van de angulus inferior van de beide scapulae binnen de artrogene grenzen van de individuele patiënt. Eventueel kan gebruik worden gemaakt van feedback met een tape op de rug of een spiegel. De verantwoordelijke spieren zijn de muscoli rhomboidei en serratus posterior. Om een scapula alata tegen te gaan, moet er aandacht uitgaan naar training van de musculus serratus anterior. Rekken van de musculus pectoralis minor komt in een later stadium. De oefentherapie is binnen de pijngrens. Na twee weken kan gestart worden met het opbouwen van de belastbaarheid. Voorwaarden hiervoor zijn een vrij bewegen en positie van de aangrenzende gewrichten en nek- schoudergordel: het sternoclaviculaire en acromioclaviculaire gewricht, eerste en tweede rib, glenohumerale gewricht, en de cervicale en cervicothoracale overgang. Na volledige consolidatie moeten deze gewrichten gemobiliseerd dan wel gemanipuleerd worden.

Een wielrenner gaat direct op de rollerbank (home-trainer). Een sling is voor maximaal een week. Meestal wordt de pijn na tien dagen minder en kan de patiënt toenemend belasten. Alleen de kracht is na zes weken nog wat minder, maar de bewegingen zijn bijna ongestoord. Na operatieve behandeling kan een wielrenner na een week weer buiten fietsen. Na conservatieve behandeling kan dat vaak na drie weken.

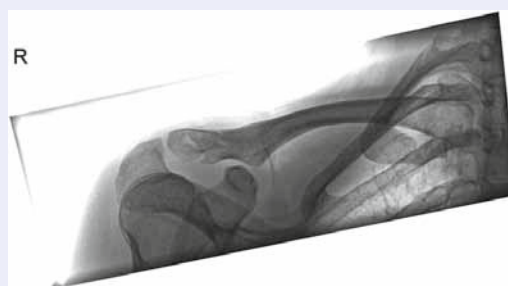
Indien er sprake is van een rigide fixatie met alleen primaire botgenezing, is de kans op een refractuur bij het te vroeg verwijderen van het osteosynthesemateriaal groot. Het kan beter niet binnen een jaar worden verwijderd. Bij bijvoorbeeld de motorsport kan dit pas na twee jaar. Indien er geen klach-



Figuur 13. Wondinfectie na fixatie clavicula.

Casus 3

Marianne Vos brak tijdens een val in de Parkhotel Valkenburg Classic haar sleutelbeen. De renster van Rabobank kwam in de afdaling van de Fromberg ten val, maar wist de koers nog wel uit te rijden. Ze werd achter ploeggenote Annemiek van Vleuten zelfs nog tweede. Vier dagen later wordt op de polikliniek een controlefoto gemaakt (fig. 12). Er is sprake van een niet-gedisloceerde laterale claviculafractuur. Er volgt een functionele nabehandeling. Vijf weken later wint ze de Giro en negen weken later wint ze goud op de Olympische Spelen.

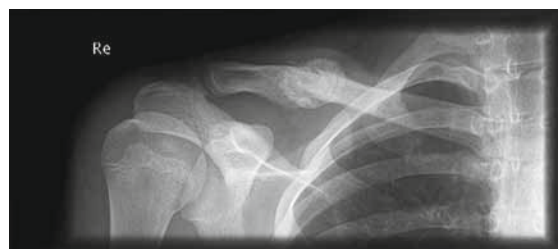

Figuur 12. Niet-gedisloceerde laterale claviculafractuur.

ten zijn van het osteosynthesemateriaal, adviseren wij de plaat te laten zitten.

Discussie

De behandeling van claviculafracturen is in onze kliniek in principe conservatief. Een operatie kan overwogen worden bij cosmetische bezwaren, zwaar beroep, pijn (bij ernstige dislocatie en verkorting), bij exostose, pseudartrose en malunion. Wielrenners hebben een zwaar beroep. Een operatie moet zinvol zijn. Een wielrenner kan hinder ondervinden van een ernstige dislocatie, verkorting en krachtsverlies. Cosmetische bezwaren spelen uiteraard geen rol. Bij de nabehandeling moet de sporter goed worden begeleid door een fysiotherapeut (op de rand van het haalbare). Rekening moet worden gehouden met wedstrijdschema's. In de eerste casus was de 'relatieve' operatie-indicatie de wedstrijd op de Olympische Spelen, die drie weken later zouden plaatsvinden. Het betrof een midschacht claviculafractuur met minimale dislo-



Figuur 14. Consolidatie van de fractuur met brugcallus.

catie. Drie dagen na de operatie begint patiënte op de roller, en na zes dagen begint ze met de training buiten op de racefiets. Na drie weken doet ze veel werk in het peloton tijdens de Olympische Spelen en na negen weken rijdt ze de wereldkampioenschappen. In de derde casus betreft het een niet-gedislokeerde laterale claviculafractuur zonder ligamenteair letsel. Uiteraard wordt gekozen voor een conservatieve behandeling. Na een week op de roller kon zij weer buiten trainen. Vijf weken later wint ze een grote wielervedstrijd en negen weken later wint ze goud op de Olympische Spelen.

Voor de conservatieve behandeling wordt op de SEH-afdeling van ons ziekenhuis vaak een sling gegeven. Belangrijker dan die sling zijn de houdingsadviezen (houdingstherapie), zoals hiervoor beschreven, en pijnstilling. Na maximaal een week kan de patiënt zonder hulpmiddelen oefenen met behulp van fysiotherapie. Er is nog onvoldoende bewijs voor de meerwaarde van de chirurgische interventie voor het voorkomen van non-union van midschacht claviculafracturen.¹⁰ Een operatie geeft, zoals ook blijkt uit de casus, een snellere terugkeer van functie, maar het eindresultaat voor beide behandelingen blijft gelijk: zowel bij conservatieve als bij operatieve behandeling is het gemiddelde functieverlies minder dan 10°.³ Uit een literatuurstudie van Virtanen e.a. blijkt dat een operatie op korte termijn betere functionele resultaten geeft.¹¹ Op langere termijn, na zes maanden, bestaat dit verschil niet meer. Bij conservatieve behandeling bestaat een grotere kans op een delayed en non-union ten opzichte van de operatieve behandeling.^{11,12}

De lokalisatie van de plaat is bij voorkeur anterior.⁷ Deze plaats op het wat rondere midden en relatief plattere laterale deel is biomechanisch sterker. Door wielrenners worden tijdens het fietsen enorme trekkrachten uitgeoefend. Het moet dus een zeer stevige fixatie zijn. Uit onze ervaring in de afgelopen jaren is dit de meest solide en betrouwbare fixatie gebleken. Een operatieve behandeling moet worden overwogen bij actieve patiënten die een snelle terugkeer naar zware arbeid noodzakelijk vinden. Voor deze groep is, rekening houdend met alle risico's, een operatie zinvol. Een gerandomiseerd onderzoek naar de behandeling van gedislokeerde midschacht claviculafracturen wordt op dit moment in Nederland uitgevoerd.¹³

Dankbetuiging

Met dank aan Annemiek van Vleuten, Erik Dekker en Marianne Vos voor de toestemming om hun medische gegevens te gebruiken voor dit artikel. Dank ook aan Luuk de Vries voor de review van het artikel en aan Eric-Jan Morren, fysiotherapeut

en orthopedisch manueel therapeut, voor de aanvullingen en verbeteringen.

Literatuur

1. Letsel Informatie Systeem 2005-2009, Consument en Veiligheid. Krantenknipselregistratie 1986-2009, Consument en Veiligheid. Ongevallen en bewegen in Nederland 2006-2010, Consument en Veiligheid. Letsellastmodel 2009, Consument en Veiligheid i.s.m. Erasmus Medisch Centrum. TNO-factsheet KvL-L-08-08.899Nm Blessures racefietsen en mountainbiken (BIS). Ledental NOC*NSF over 2009. Ormel W, Klein Wolt K, Hertog P den. Enkelvoudige fietsongevallen: een LIS-vervolgonderzoek, Consument en Veiligheid. Rijkswaterstaat Dienst Verkeer en Scheepvaart (RWS DVS), 2009. Herbsthof B. Indications for surgical treatment of clavicular fractures. *Aktuelle Traumatol.* 1984;14:159-63.
2. www.disporta.nl/disporta/nl/573/pages/default/Wielrennen.html.
3. McKee RC, Whelan DB, Schemitsch EH, McKee MD. Operative versus nonoperative care of displaced midshaft clavicular fractures: a meta-analysis of randomized clinical trials. *J Bone Joint Surg Am.* 2012;94:675-84.
4. Hill JM, McGuire MH, Crosby LA. Closed treatment of displaced middle-third fractures of the clavicle gives poor results. *J Bone Joint Surg Br.* 1997;79:537-9.
5. Matis N. Effects of clavicle shortening after clavicle fracture. *Unfallchirurg.* 1999;275:314-5.
6. Canadian Orthopaedic Trauma Society. Nonoperative treatment compared with plate fixation of displaced midshaft clavicular fractures. A multicenter, randomized clinical trial. *J Bone Joint Surg Am.* 2007;89:1-10.
7. Taylor PR, Day RE, Nicholls RL, et al. The comminuted midshaft clavicle fracture: a biomechanical evaluation of plating methods. *Clin Biomech (Bristol, Avon).* 2011;26:491-6.
8. Sinha A, Edwin J, Sreeharsha B, et al. A radiological study to define safe zones for drilling during plating of clavicle fractures. *J Bone Joint Surg Br.* 2011;93:1247-52.
9. Houwert RM, Wijdicks FJ, Steins Bisschop C, et al. Plate fixation versus intramedullary fixation for displaced mid-shaft clavicle fractures: a systematic review. *Int Orthop.* 2012;36:579-85.
10. Lenza M, Belloti JC, Gomes Dos Santos JB, et al. Surgical interventions for treating acute fractures or non-union of the middle third of the clavicle. *Cochrane Database Syst Rev.* 2009;(4):CD007428.
11. Virtanen KJ, Malmivaara AO, Remes VM, Paavola MP. Operative and nonoperative treatment of clavicle fractures in adults. *Acta Orthop.* 2012;83:65-73.
12. Virtanen KJ, Remes V, Pajarinen J, et al. Sling compared with plate osteosynthesis for treatment of displaced midshaft clavicular fractures. *J Bone Joint Surg Am.* 2012;94:1546-53.
13. Stegeman SA, Jong M de, Sier CFM, et al. Displaced mid shaft fractures of the clavicle: non-operative treatment versus plate fixation (Sleutel-TRIAL). A multicentre randomised controlled trial. *BMC Musculoskelet Disord.* 2011;12:196.

Abstract

A typical injury to a cyclist is a fracture of the collar bone. The choice of treatment is usually conservative (secondary bone healing with bridging callus). The choice for surgery (primary bone healing without bridging callus) takes into account the match schedule of

the professional cyclist. From our experience an anterior angle stable plate is the most solid and reliable fixation revealed. Guidance by a physiotherapist is essential: posture and exercise therapy. After operative treatment outside cycling is possible after one week. After conservative treatment after three weeks.